

АВТОРСКИЕ МЕТОДИКИ И КЛАССИЧЕСКАЯ КОНТУРНАЯ ПЛАСТИКА В ГАРМОНИЗАЦИИ ИНВОЛЮЦИОННЫХ ИЗМЕНЕНИЙ.

РЕОЛОГИЯ ФИЛЛЕРА И ОПТИМАЛЬНЫЙ ВЫБОР ПРЕПАРАТА ДЛЯ РАЗЛИЧНЫХ АНАТОМИЧЕСКИХ ЗОН ВОЗРАСТНОГО ЛИЦА

**Блюмина
Валентина
Арнольдовна**

врач-дерматолог,
косметолог,
ассистент
кафедры кожных
и венерических
болезней с курсом
косметологии
РУДН, научный
руководитель УМЦ
«НЭО Промедтек»,
Москва



**Острецова
Мария
Николаевна**

к.м.н., врач-
дерматолог,
косметолог,
ассистент
кафедры кожных
и венерических
болезней с курсом
косметологии
РУДН,
Москва



Возрастные деформации затрагивают все зоны лица. Они могут быть обусловлены множеством факторов: генетическими особенностями, анатомическим строением скелета лица, снижением тонуса поддерживающего связочного аппарата, состоянием кожи и подкожной клетчатки, специфической мимической активностью и др.

На сегодняшний день одним из рекомендуемых подходов, позволяющих комплексно решить большинство эстетических задач у пациентов различных возрастных групп, является Full Face Lifting. Этот трансформирующий метод предполагает в первую очередь экспертную оценку зон локализации маркеров старения лица в комплексе, во взаимодействии и во времени и последующее проведение серии инъекций препаратами на основе гиалуроновой кислоты различной степени стабилизации и плотности с применением оптимальных техник введения и приемов.

Таким образом, представляется возможным восстановить четкость линии овала лица, восполнить утраченный объем тканей и выровнять рельеф кожи и в итоге добиться выраженного результата, сохраняемого на продолжительный период времени.

Несомненно, что работать одновременно со всеми зонами лица могут только высококвалифицированные специалисты, владеющие современными техниками и знающие, как максимально

безопасно и эффективно сочетать их в одной процедуре.






Выбор препарата в качестве инструмента коррекции крайне важен для обеспечения безопасности процедуры, прогнозируемости результата и удовлетворенности врача и пациента осуществленным эстетическим преобразованием. С точки зрения авторов, в этой связи применение парадигмы филлеров Neuramis® (MEDYTOX, Южная Корея) является обоснованным (табл. 1, 2).

Препараты выбора

Инновационные монофазные вязко-эластичные имплантаты с анестезирующим эффектом Neuramis® принадлежат к последнему поколению высокотехнологичных формул, сочетающих в себе лучшие свойства моно- и бифазных филлеров. Они обладают полным набором физико-химических характеристик, отвечающих поставленной задаче, и являются биосовместимыми, безопасными и прогнозируемыми.

Гели-имплантаты Neuramis® обладают минимальной остаточной гигроскопичностью, что предполагает набор дополнительного объема воды вплоть до четвертого дня экспозиции филлера в тканях, когда достигается оптимальный баланс между высокой когезивностью и гиперпластичностью инъекционного имплантата. Такая способность придает всем препаратам линии особые моделирующие свойства,

Таблица 1. Препараты, примененные в авторских методиках

Продукт	Neuramis® Light Lidocaine	Neuramis® Lidocaine	Neuramis® Deep Lidocaine	Neuramis® Deep	Neuramis® Volume Lidocaine
					
Уровень перекрестного сшивания	● ○ ○ ○ ○	● ● ○ ○ ○	● ● ● ○ ○	● ● ● ● ○	● ● ● ● ●
Концентрация лидокаина	0,3%	0,3%	0,3%	—	0,3%
Текстура геля					
Игла	30G x 3/16" (4 мм) *UTW	30G x 1/2" (13 мм) *UTW	27G x 1/2" (13 мм) *UTW	27G x 1/2" (13 мм)	27G x 1/2" (13 мм) *UTW
Концентрация ГК	20 мг/мл				
Показания	Гидролифтинг, эластичность, улучшение структуры кожи	Заполнение поверхностных и срединных морщин, увеличение объема губ	Заполнение глубоких и средних морщин, увеличение объема губ, контурная пластика	Заполнение глубоких и средних морщин, увеличение объема губ, контурная пластика	Увеличение объема тканей в области скул, подбородка, создание более гармоничного контура лица

обеспечивающие физиологичную интеграцию и равномерное распределение в тканях на нужных уровнях введения, а также контролируемую и прогнозируемую биодegradацию с течением времени. Данное свойство подтверждает прогнозируемость филлера и исключает риск дальнейшей гиперкоррекции.

Высшая степень чистоты и безопасности препаратов определяются фармакологическим классом сырья (Shiseido) и технологией производства Stabilized Hyaluronic Acid & Purification Enhancement (SHAPE™).

НОУ-ХАУ технологии SHAPE™ – двухступенчатый cross-link-цикл с об-

разованием дополнительной поперечной сшивки, организующий особую 3D-структуру пространственной молекулы. Такая структура позволяет обеспечить практически полную элиминацию остаточного BDDE, оставляя его присутствие в пределах «технически неопределяемого» или «следового»

Таблица 2. Классический спектр показаний филлеров

Neuramis® Light Lidocaine	Префиллинг, коррекция и восполнение недостатка ГК атоничной сухой кожи лица, шеи и кистей тыла рук, биоармирование кожи лица, шеи, декольте, костей тыла рук, коррекция поверхностных морщин (лицо, шея, декольте), коррекция асимметрии губ и увлажнение красной каймы, коррекция дефектов кожного профиля (рубцы, стрии, постакне и др.)
Neuramis® Lidocaine	Интрадермальное введение в поверхностные морщины и средней степени выраженные морщины верхней трети лица, периорбитальной и периоральной областей, заполнение пальцебромаларной борозды, морщин межбровья, горизонтальных морщин лба, носогубных складок 1–2-й степени выраженности, морщин «улыбки», кисетных морщин, морщин «марионетки» (губоподбородочные), коррекция красной каймы губ, армирование кожи, коррекция дефектов кожного профиля (рубцы, стрии)
Neuramis® Deep Lidocaine	Заполнение глубоких и средних морщин, коррекция формы и объема губ, носогубных морщин и складок, коррекция пальцебромаларной и носослезной борозд, морщин «марионетки», формы и объема мочек ушей, изменение формы лба (глубокие техники), коррекция атрофических рубцов (восполнение дефицита тканей)
Neuramis® Deep	Заполнение глубоких и средних морщин, коррекция формы и объема губ, носогубных морщин и складок, пальцебромаларной и носослезной борозд, морщин «марионетки», формы и объема мочек ушей, изменение формы лба (глубокие техники), коррекция формы носа
Neuramis® Volume Lidocaine	Введение в дерму и гиподерму с целью коррекции глубоких морщин и складок, восполнение недостатка объема тканей, гармонизация контура лица, коррекция выраженных носогубных и губоподбородочных складок и морщин, подбородка, овала лица, формы носа, объемное моделирование щечно-скуловой области, аугментация угла нижней челюсти, увеличение объема и коррекция красной каймы губ

(сотые доли промилле). При этом сам гель обладает исключительной гомогенностью с одинаковыми, практически стандартизированными размерами микрочастиц, независимо от вариантов исполнения Neuramis®. Благодаря данному свойству препарат является не только гипоаллергенным, но и раскрывает лучшие достоинства бифазных филлеров в отношении пролонгированности эффекта и возможностей волюметрической коррекции.

Выбор препарата, средств и техник введения препарата в конечном итоге остается за квалифицированным врачом-косметологом. Но все же стоит отметить, что болюсная техника больше подходит пациентам с мелкоморщинистым типом старения, линейно-ретроградная – для деформационного типа. При работе в болюсной технике предпочтительнее пользоваться иглой, в линейной – как иглой, так и канюлей.

Адекватное применение препаратов на основе стабилизированной гиалуроновой кислоты (ГК) и безусловное персонализированное отношение к пациенту, базирующееся на его индивидуальных особенностях, то есть выбор оптимальных зон и техник введения, а также препаратов, исходя из их плотности и свойств, мы можем проиллюстрировать в процессе рассмотрения клинических случаев, представляющихся авторам показательными в рамках определенной нами темы.

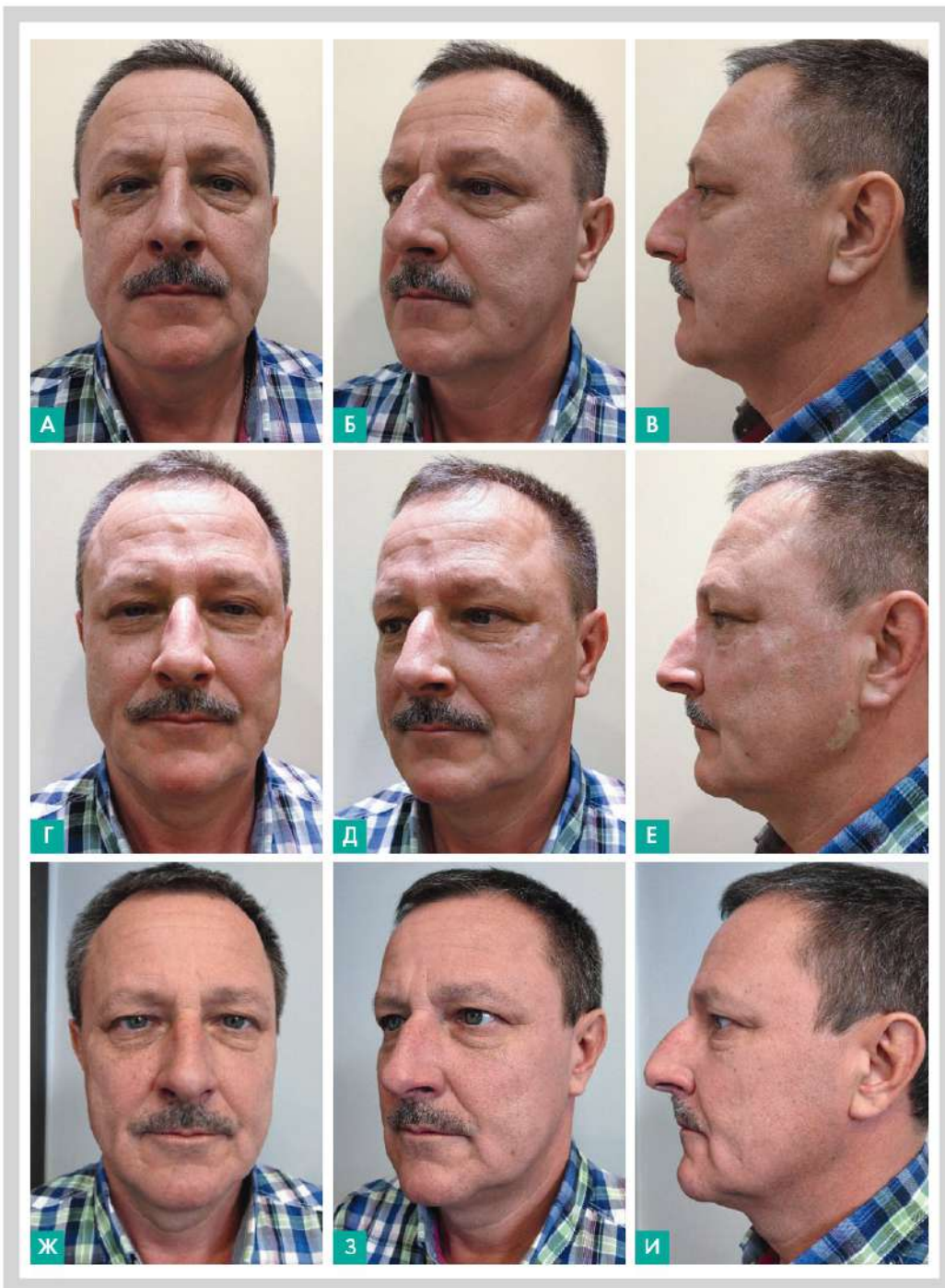

Рис. 1.
Пациент Д., 54 лет,
до проведения про-
цедуры (А–В);
сразу (Г–Е) и через
14 дней (Ж–И)
после проведения
процедуры

Замечание
Подходы к эстетической коррекции мужского лица имеют свои особенности. Для мужчин нехарактерна треугольная форма лица, чаще встречаются квадратные лица, в данном случае – форма прямоугольника

Клинические примеры *

Клинический случай 1.
Комплексная коррекция инволюционных изменений лица у пациента с резистентностью к БТА

Пациент Д., 54 лет, анамнез неотягощенный. Ранее производились инъекции ГК (биоревитализация, контурная пластика, БТА). Перерыв между инъекциями – 18 мес. БТА-резистентен (рис. 1А–В).

Выбор препаратов

Для коррекции межбровья (глубоких вертикальных морщин в области глабеллы) выбран филлер Neuramis® Light Lidocaine (вязкоэластичный гель гиалуроновой кислоты с концентрацией 20 мг/мл, шприц объемом 1 мл. Объем введенного препарата составил 2 мл.

Для коррекции щечно-скуловой области, пальпобромаларной борозды по костному краю орбиты, слезной борозды, носогубных складок и височной зоны был использован филлер Neuramis® Deep Lidocaine. Объем введенного препарата составил 5 мл.

Для коррекции губоподбородочной зоны и зоны овала лица в области углов нижней челюсти выбран филлер Neuramis® Volume Lidocaine. Объем введенного препарата составил 2 мл.

Протокол процедуры

1) Заполнение добровольного информированного согласия на проводимую процедуру.

2) После сбора анамнеза пациенту выполнена обработка зон вмешательства антисептическим раствором и произведена разметка (рис. 2).

3) Обезболивание проводилось локально только в местах планируемых вколов.

4) **Коррекция скуловой зоны.** Основная задача при коррекции скуловой зоны – получить лифтинг средней трети лица, для чего была выбрана веерная техника и две точки вкола. Первая (верхняя точка скуловой дуги) – место сочленения скуловой и височной костей, в месте залегания ложной связки (рис. 3).

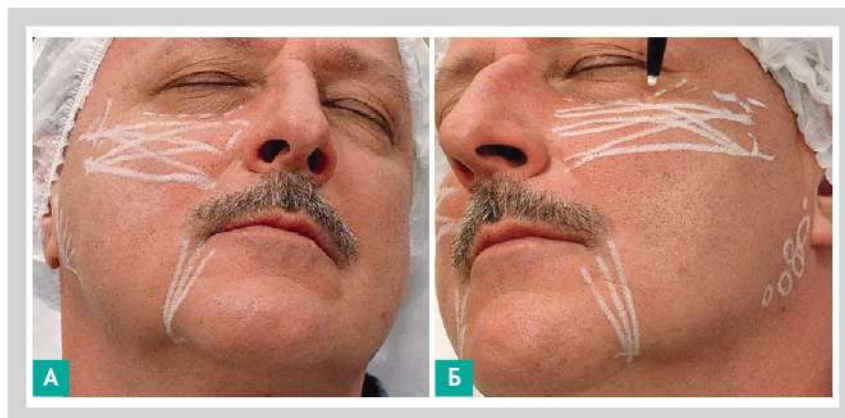

Рис. 2 (А, Б). Разметка

В скуловой области присутствует достаточный слой жировой клетчатки, поэтому нет необходимости в выкладывании препарата на надкостницу. Достаточно упереться (иглой) в надкостницу, затем вывести ее на 2 мм назад и произвести введение препарата

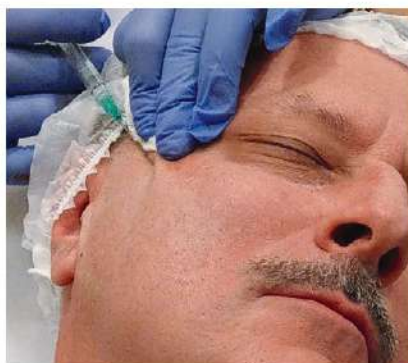

Рис. 3. Коррекция скуловой зоны

Вторая точка расположена на перпендикуляре, опущенном из верхней точки к нижнему краю скуловой кости. Из каждой точки заданы по три вектора, расстояние между которыми на их свободном конце – около 1 см. Использована канюля 25G длиной 70 мм. Расход препарата на один вектор составил до 0,5 мл.

5) **Коррекция пальпобромаларной борозды.** Контурная инъекционная пластика пальпобромаларной борозды производилась по нижне-переднему краю глазницы с целью устранения

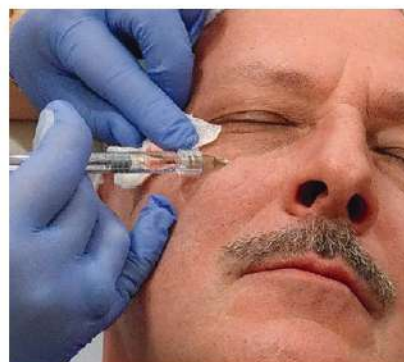

Рис. 4. Коррекция пальпобромаларной борозды

дефицита объема тканей в периорбитальной области (рис. 4).

Коррекция производилась иглой в технике «снега», то есть точечными мультипунктурными инъекциями микродоз препарата накостно по передней поверхности скулового отростка верхней челюсти и подглазничному краю скуловой кости (в слой подмышечной жировой клетчатки – суфа), не допускалось введение препарата в область орбиты. Таким образом, не происходит визуализации (контурирования филлера) и ощутимо снижается его расход. Завершающим этапом коррекции данной зоны было создание двух векторов прошивания в зоне суфа.

6) **Коррекция височной зоны** осуществлялась препаратом Neuramis® Deep Lidocaine ультратонкостенной иглой 27G 1/2*(13 мм) *UTW. Средний расход препарата составил 0,3–0,4 мл на сторону.

* Клинические случаи были представлены на Международном конгрессе по медицинской косметологии (19–21 ноября 2018 г., Санкт-Петербург) в рамках «Авторского интенсивного анатомического курса для врачей-косметологов, владеющих инъекционными технологиями. Уровень ADVANCED» (лекторы Иванова Е.А., Карпова Е.И.). – Прим. ред.

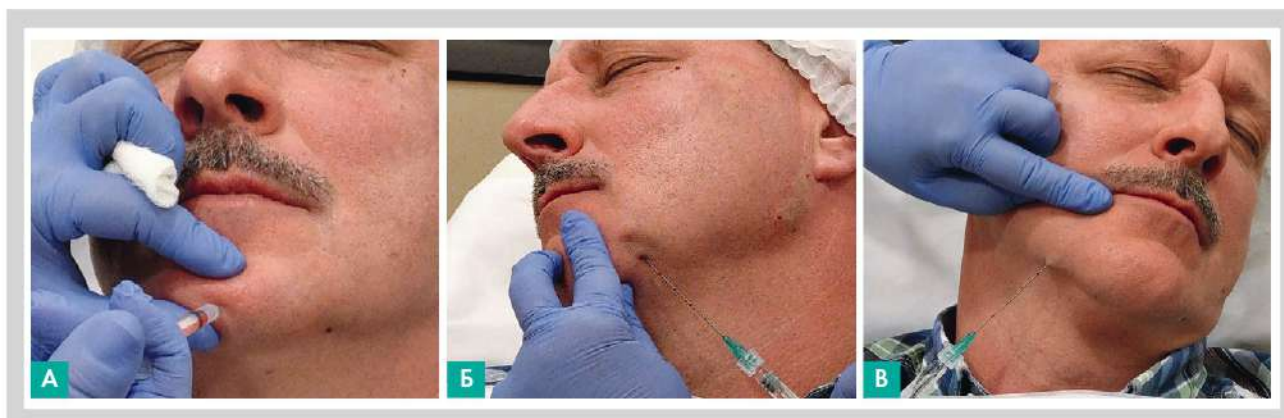

Рис. 5. Моделирование подбородка. Первая точка вкола – центральная (А); вторая (Б) и третья (В) точки вколов расположены справа и слева от центральной точки

⚡ Потери объема в височной области происходят за счет гравитационногоптоза поверхностного височного пакета. Коррекция височной зоны должна проводиться только высококвалифицированным специалистом, который должен знать проекцию прохождения поверхностной височной артерии и вены

Положение пациента – полусидя, что обеспечивает удобство доступа к инъецируемой области.

7) **Коррекция углов нижней челюсти** производилась иглой в веерной и болюсной техниках. Постановка болюсов осуществлялась в углах нижней челюсти позади прикрепления *m. masseter*.

⚡ Важно отметить, что в данной зоне необходимо контролировать, не находится ли игла в околушной железе или в ее фасции. Для этого кожу можно «собрать» в складку («взять» в складку фасцию железы невозможно) и ввести иглу в ПЖК. При правильном введении должно быть ощущение «свободного гуляния» (хождения) иглы в тканях

8) **Моделирование губоподбородочной области.** Введение препарата производилось канюлей 25G длиной 50 мм в веерной технике. На первый вектор (от точки вкола до угла рта) израсходовано около 0,3 мл филлера. Затем препарат вводился по векторам наибольшего западения. Так как кожа в этой зоне вялая, для улучшения

качества кожи, ее уплотнения в нижнюю часть дермы препарат вводился в минимальных дозах (в технике «снега»).

9) **Моделирование подбородка.** Введение филлера осуществлялось иглой в технике прошивания через три точки. Первая – центральная точка вкола (расположена посередине подбородка), вторая и третья – справа и слева от центральной точки на расстоянии около 1,5 см. Расход препарата в этой зоне – 1 мл (рис. 5).

NB! Обязательно проведение аспирационной пробы в течение минимум 10 секунд!

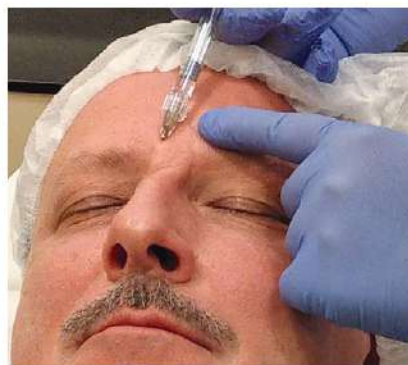

Рис. 6. Коррекция области межбровья

⚡ В области глABELлы работать можно только подкожно ввиду сильно развитой капиллярной сети в данной зоне

10) **Коррекция области межбровья** осуществлялась путем подкожного линейно-ретроградного введения филлера Neuramis® Light Lidocaine под основание морщины (рис. 6).

11) По завершении процедуры осуществлялась обработка кожи в зонах вмешательства дезинфицирующими растворами, а затем нанесение средств, ускоряющих восстановление целостности поврежденной кожи в местах вколов.

Результаты процедуры представлены на рис. 1(Г–И).

В данном случае при комбинации четырех типов филлеров различной плотности была выполнена комплексная эстетическая задача, сформулированная в пожелании пациента: достигнуть омолаживающего эффекта, сохранив при этом естественность, индивидуальные черты и мужественность лица.

Клинический случай 2.

Зональная коррекция дефектов у пациентки среднего возраста с выраженными признаками старения

Пациентка Н., 49 лет, анамнез неотягощенный. Первичный пациент (рис. 7А–В).

Пациентка имеет выраженные носогубные складки и морщины улыбки, поэтому на этих зонах и было сосредоточено основное внимание.

Выбор препаратов

Для коррекции носогубных складок по их линии выбран филлер Neuramis® Lidocaine (вязкоэластичный гель гиалуроновой кислоты с концентрацией 20 мг/мл, шприц объемом 1 мл). Объем введенного препарата составил 1 мл.

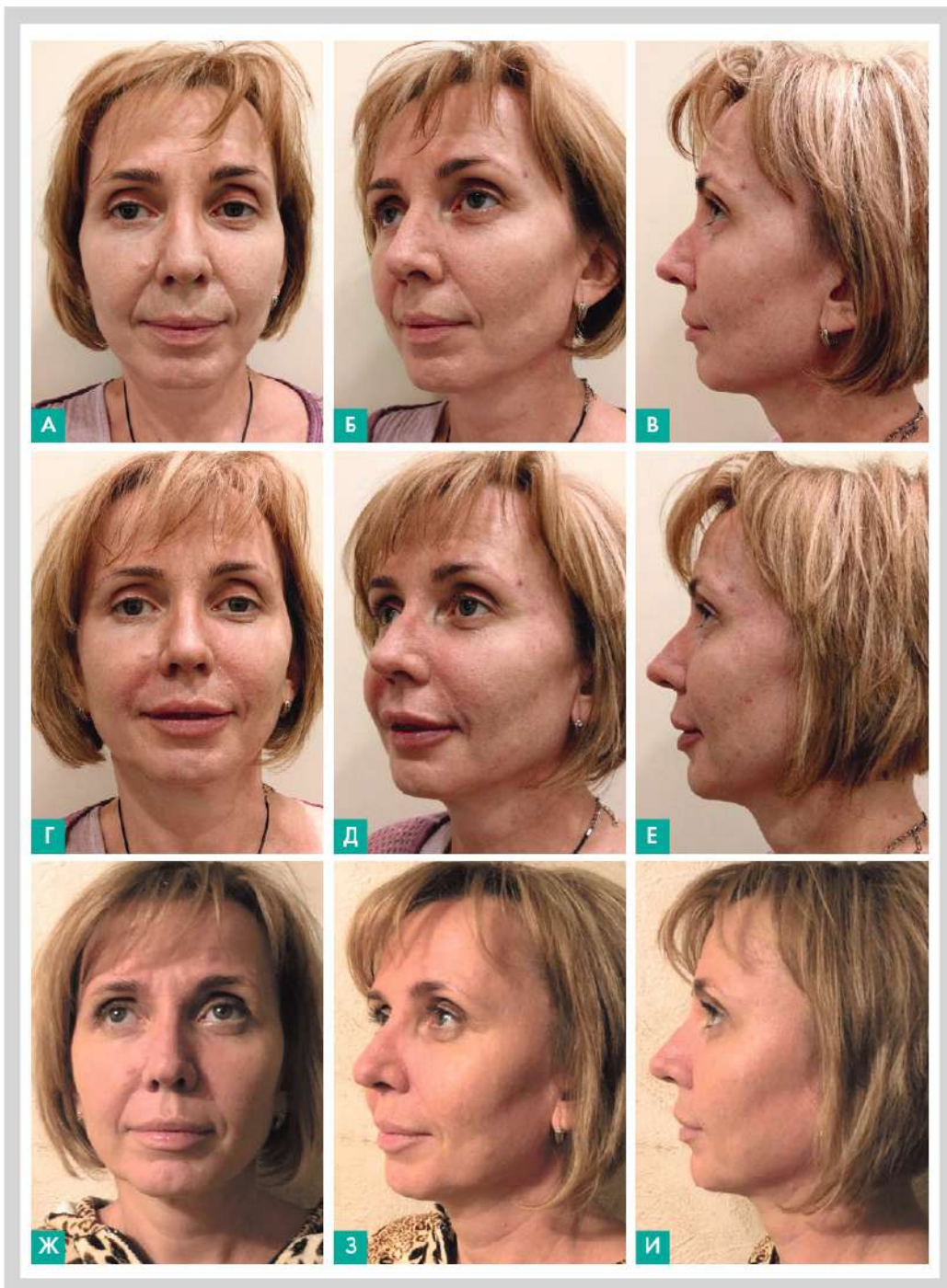

Рис. 7. Пациентка Н., 49 лет, до проведения процедуры (А–В); сразу (Г–Е) и через 14 дней (Ж–И) после проведения процедуры

Замечание

Подходы к коррекции локализованных возрастных изменений лица у женщин имеют свои особенности. Так, например, для женщин предменопаузального возраста характерна сосредоточенность на ключевых маркерах старения (как правило, это носогубные складки, периорбитальная зона и овал, общая потеря эластичности и тонуса кожи лица)

Для коррекции носогубных складок у крыльев носа, губ и губоподбородочной складки, а также для лифтинга средней зоны лица, скуловой и височной зон использован филлер Neuramis® Deep Lidocaine. Объем введенного препарата составил 2 мл.

Протокол процедуры

1) Заполнение добровольного информированного согласия на проводимую процедуру.

2) После сбора анамнеза пациентке выполнена обработка зон вмешательства антисептическим раствором, местная анестезия в виде аппликации анестезирующего препарата в течение 30 минут.

3) Произведена разметка (рис. 8).

4) Коррекция носогубной складки на ее протяжении осуществлялась в технике «папоротника» филлером Neuramis® Lidocaine (рис. 9).

Для реализации техники «папоротника» необходимо согнуть иглу с помощью колпачка и производить линейно-ретроградные вколы в противовес нависающей носогубной складке. Препарат вводится подкожно. Техника прошивания носогубной складки путем перпендикулярного вкола и введения филлера в области грушевидного отверстия позволяет восполнить утраченный объем этой зоны

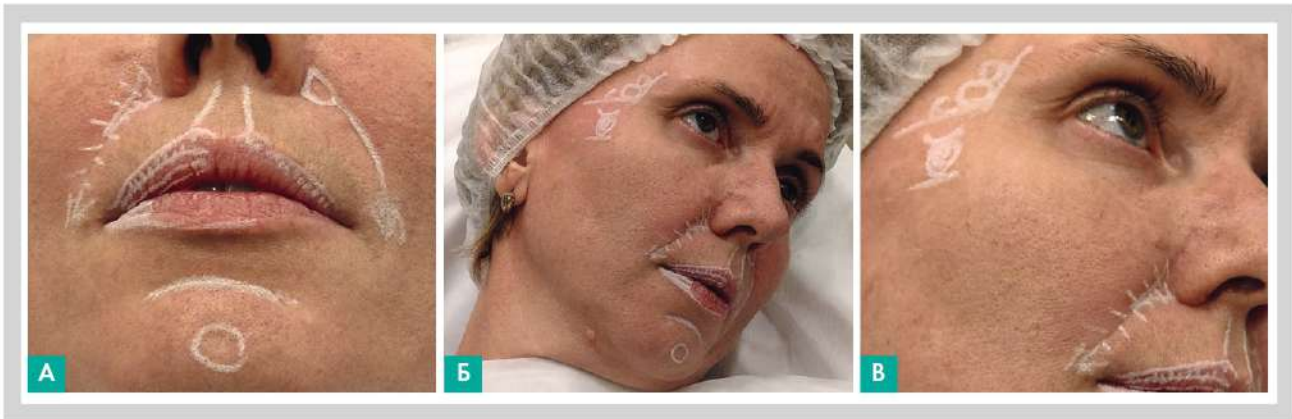

Рис. 8 (А–В). Разметка

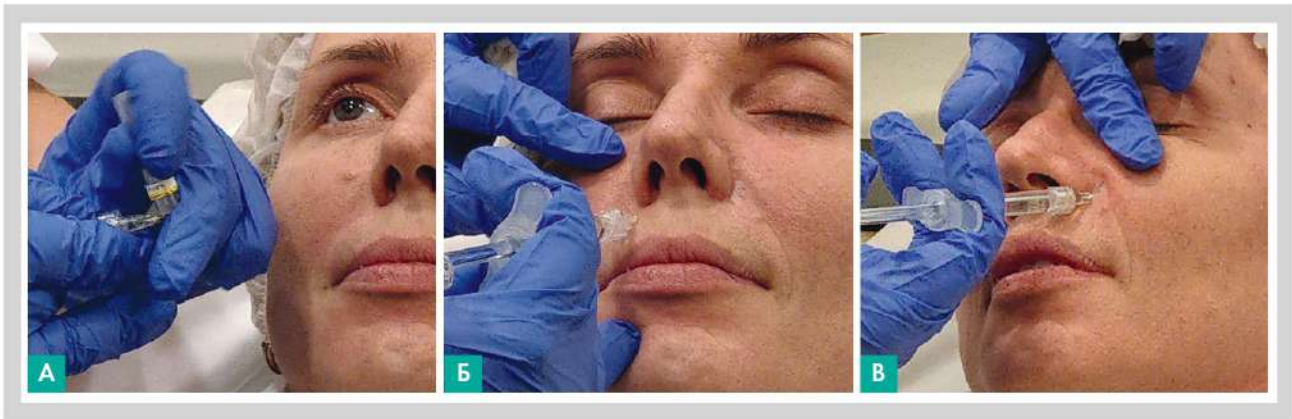


Рис. 9. Коррекция носогубных складок: сгибание иглы с помощью колпачка (А); линейно-ретроградные вколы в противовес нависающей носогубной складке (Б); введение филлера в область грушевидного отверстия (В)

Для коррекции носогубных складок у крыльев носа болюсно был введен Neuramis® Deep Lidocaine по 0,2 мл с каждой стороны.

Игла вводится до кости, затем на выходе производится введение наполнителя в ткани. Количество введенного препарата составило 0,5 мл с каждой стороны.

NB! Обязательно проведение аспирационной пробы в течение минимум 10 секунд!

5) **Коррекция верхней губы** у данной пациентки осуществлялась в технике подсечения в двух вариантах: подсечение морщины + линейное заполнение отсепарированного пространства (справа у пациентки); подсечение морщины + болюсное заполнение отсепарированного пространства (слева у пациентки).

Для этого верхнюю губу условно разделили на три параллельных вертикальных сегмента и производили заполнение только верхнего сегмента до

Уплотненность верхней губы и невыраженность подслизистого слоя определили выбор техники коррекции в пользу редуцированной «парижской техники», которая позволила несколько развернуть верхнюю часть губы

белого валика в обратной (снизу вверх) «парижской технике» (рис. 10А, Б), после чего были выполнены инъекции по контуру белого валика, комиссуры рта и колонн филътрума в линейной технике (рис. 10В).

6) **Коррекция нижней губы.** На нижней губе подкожные инъекции производились только по белому валику и в боковых отделах губы. С этой целью был использован Neuramis® Deep Lidocaine объемом 0,5 мл.

7) **Коррекция подбородка** выполнялась в болюсной технике с использованием Neuramis® Deep Lidocaine иглой методом прошивания.

NB! Обязательно проведение аспирационной пробы в течение минимум 10 секунд!

8) **Моделирование височной области.** В данном случае выбрана болюсная техника иглой. Филлер вводился в глубокую жировую клетчатку. Первый болюс был введен в проекцию зоны сочленения скуловой дуги и края орбиты. Второй и третий болюсы равноудаленные с интервалом ≈ 2 см. Расход препарата на каждый болюс составил 0,1–0,15 мл (рис. 11). Кроме того, для дополнительного лифтинга был введен еще один болюс препарата в точке сочленения скуловой и височной костей (в так называемую «sexy-точку»). Расход филлера в этой точке составил 0,1 мл.

NB! Обязательно проведение аспирационной пробы в течение минимум 10 секунд!

9) По завершении процедуры осуществлялась обработка кожи в зонах вмешательства дезинфицирующими

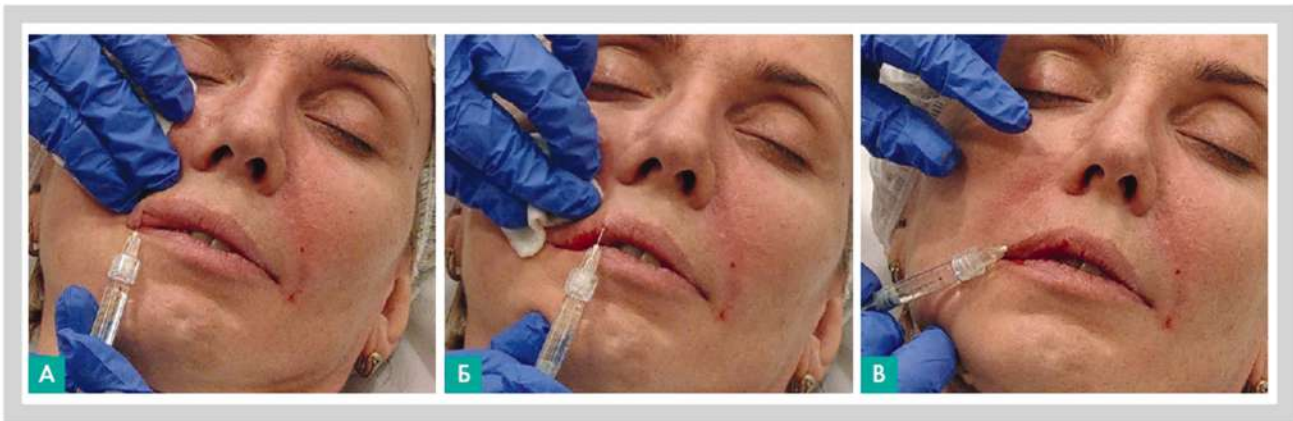


Рис. 10. Коррекция губ: коррекция верхней губы с использованием «парижской техники» (А, Б); выполнение инъекций по контуру белого валика, комиссуры рта и колонн филтрума в линейной технике (В)

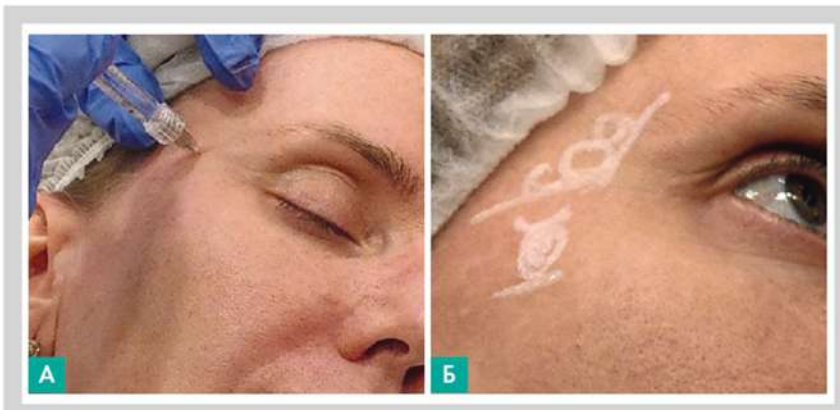

Рис. 11. Моделирование височной области в болюсной технике (А); введение болюса препарата в точке сочленения скуловой и височной костей (в так называемую «sexu-точку») (Б)

растворами, а затем нанесение средств, ускоряющих восстановление целостности поврежденной кожи в местах вколов.

Результаты представлены на рис. 7(Г–И).

В клиническом случае 2, комбинируя два типа филлеров различной плотности, была выполнена зональная коррекция выраженных признаков возрастного регресса лица.

И в заключение

За счет использования особых моделирующих возможностей препаратов Neuramis® ультраточной прицельной коррекции с применением классических и авторских инъекционных техник практически во всех основных зонах локализации маркеров возраста удалось получить выраженный эстетический результат с существенным сокращением расхода препаратов в рамках экономических возможностей пациента.

Эффективность процедуры Full Face Lifting, проведенной с применением монофазных филлеров различной вязкости Neuramis®, обусловлена уникальными реологическими характеристиками этих препаратов, предназначенных для определенных зон коррекции, объективных показаний, индивидуальных особенностей и эстетических пожеланий пациентов. Процедура контурной пластики с применением филлеров Neuramis® является безболезненной и комфортной для пациента, позволяет комплексно решить основной спектр эстетических задач коррекции инволюционных изменений тканей лица и создать яркий 3D-моделирующий результат, обеспечивающий пациенту чувство молодости, красоты и уверенности в себе. ■

